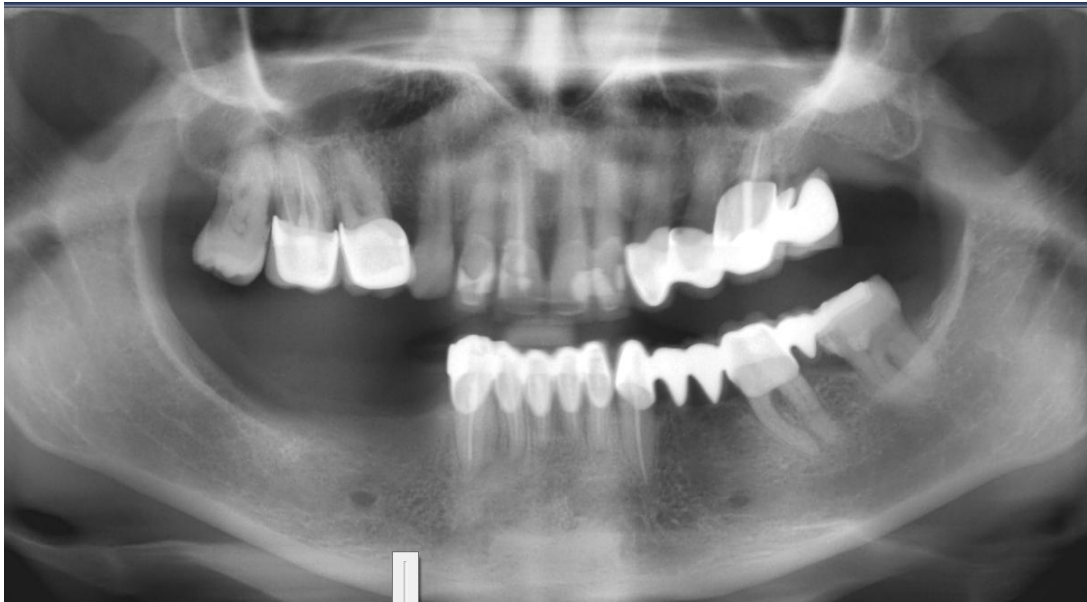

CBCT nyújtotta diagnosztika előnyei a mindennapi fogorvosi praxis tükrében

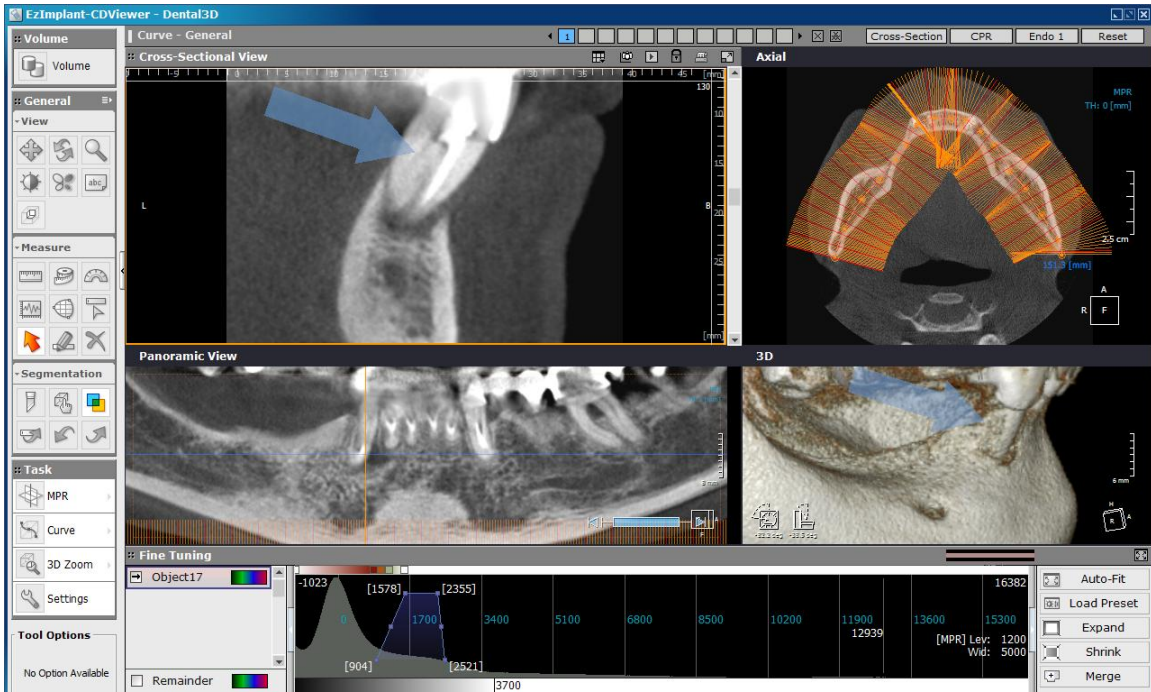
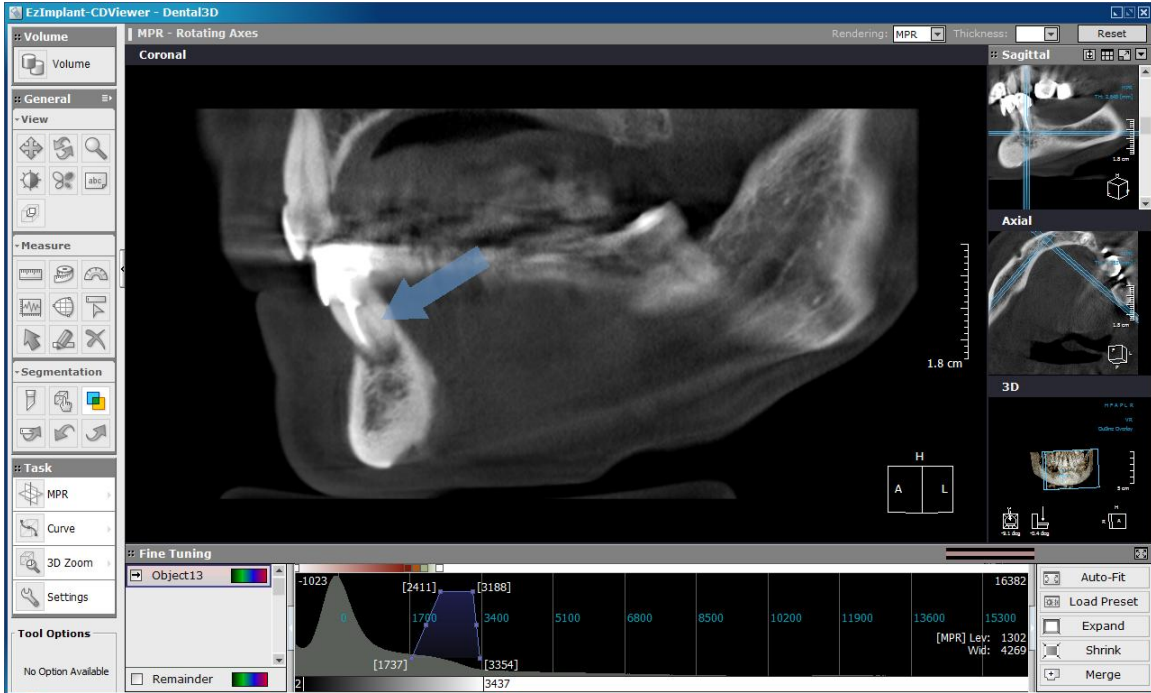
Eset ismertetés

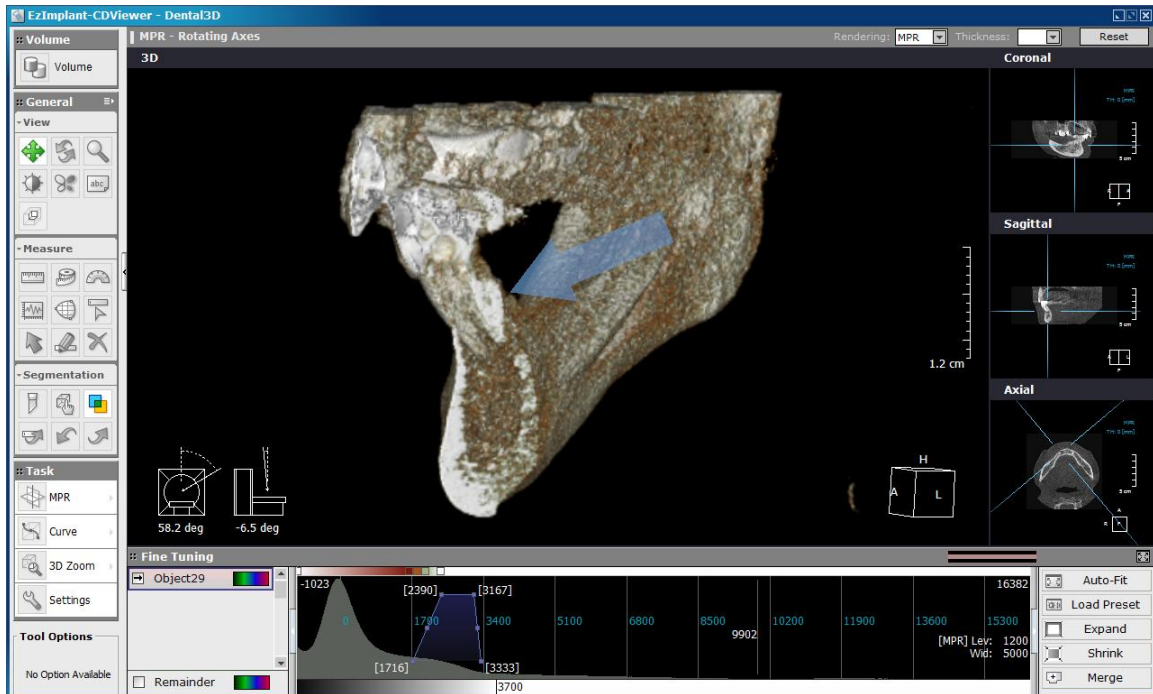
A CBCT térbeli leképezésének előnyeire szeretnék rámutatni néhány eset bemutatása kapcsán. Elöl járóban szeretném kiemelni, hogy bátran éljünk ezzel a röntgen diagnosztikai lehetőséggel, mely sokkal több információt biztosít számunkra, mint bármely más hagyományos vizsgáló eljárás. Már csak azért is mivel a beteget érő sugárterhelés átlagosan 50 szer kisebb, mint egy normál test CT-nél. Érdeemes egy kis időt szentelnünk a szoftver megismerésére is, így rövid idő alatt tudjuk majd generálni a számunkra diagnosztikailag a legtöbb információt nyújtó szeleteket.

Ötven éves nőbeteg évek óta panaszkodik 43 foga körüli érzékenységről, a klinikai vizsgálat és a „hagyományos” panoráma röntgen kevés információt nyújtott.

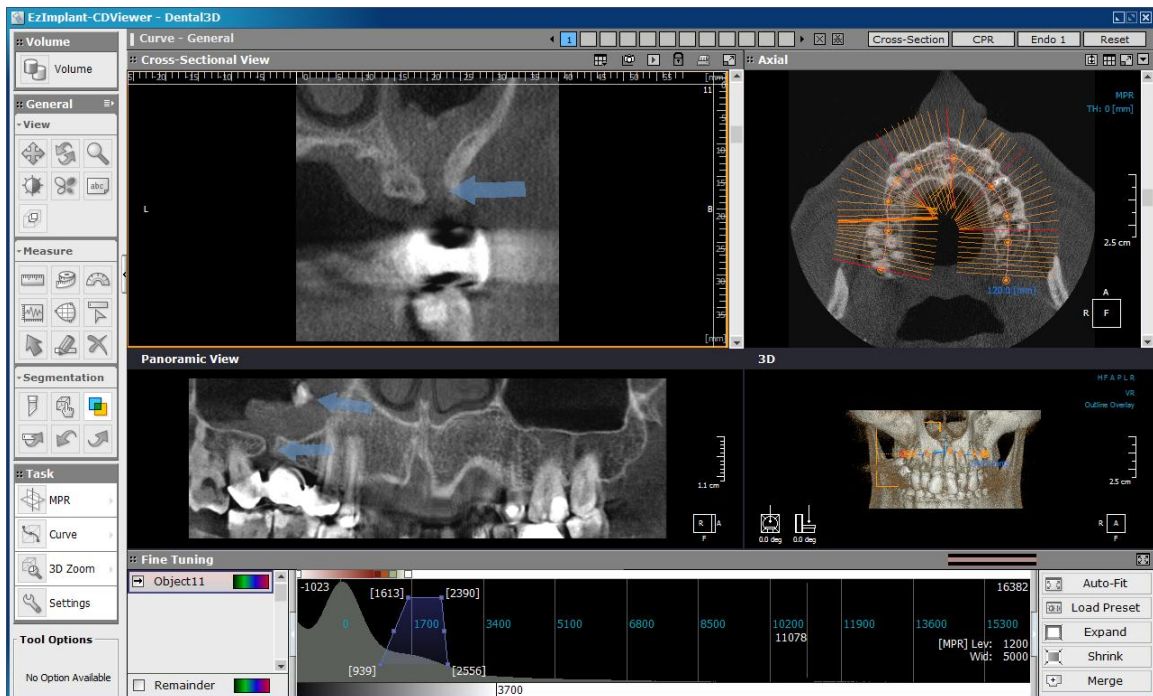


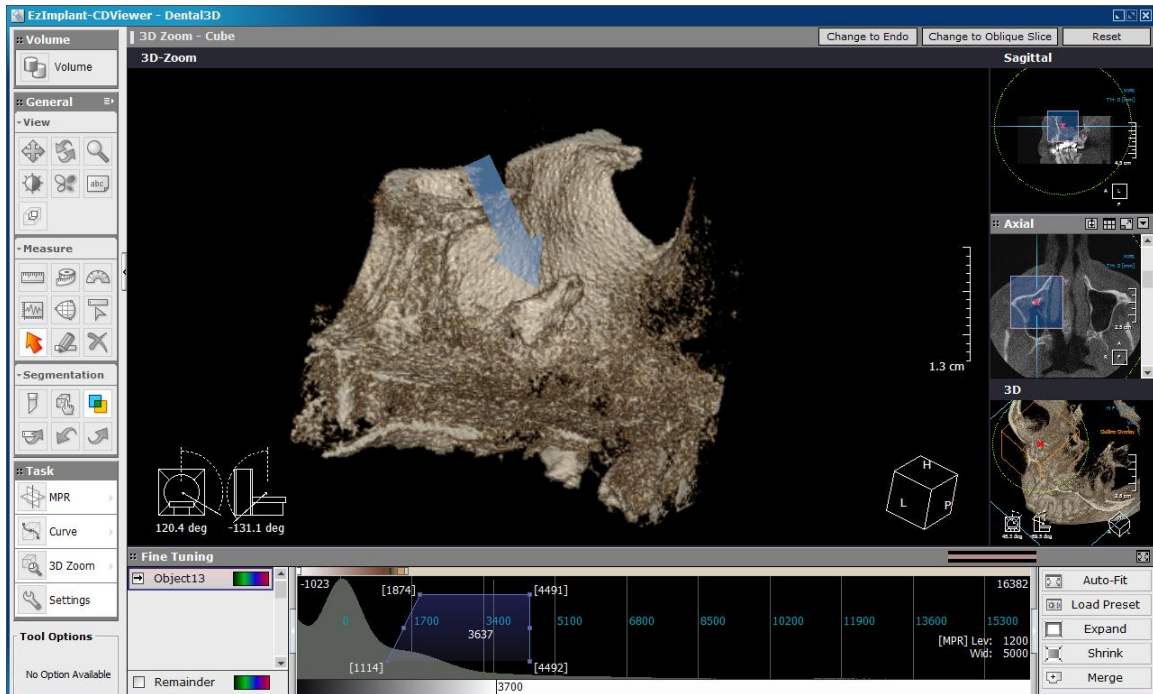
A CBCT felvételen jól látható a 43-as fog számfeletti gyökércsatornája mely indokolja a panaszokat.



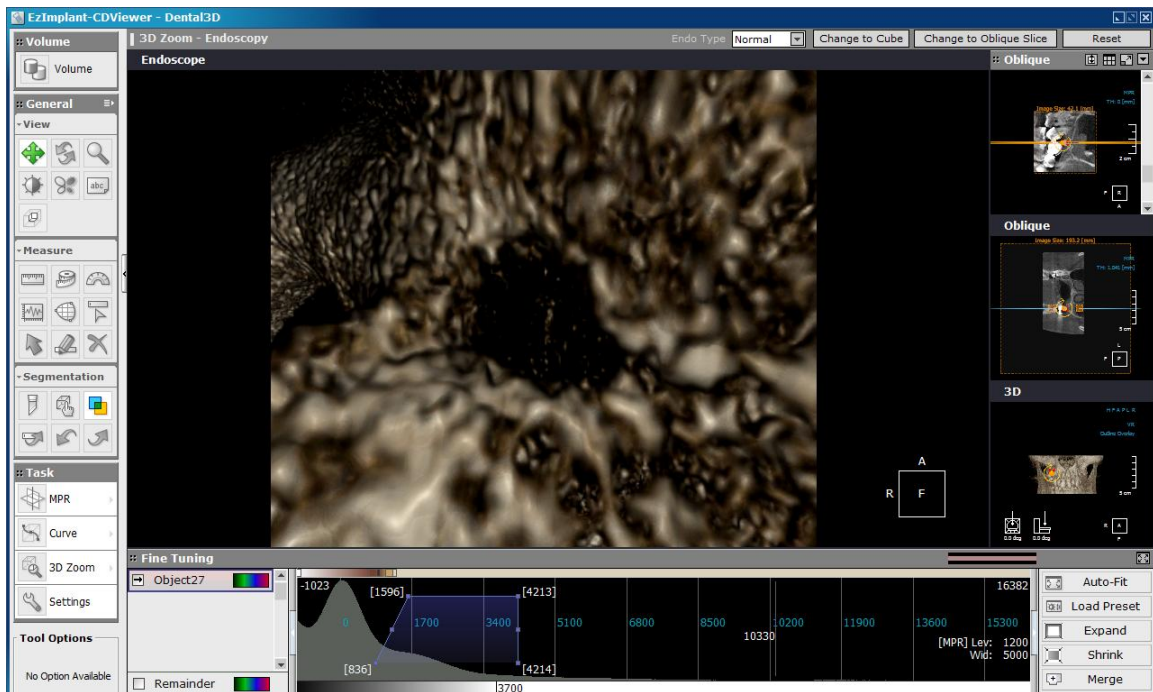


Közép korú orvos kolléga évek óta panaszodik jobb oldali diszkomfort érzésről, a CBCT-ből ideális mélységben generált panoráma képen jól látható a radix in antro, jelentősen megvastagodott sinus nyálkahártyával körül véve. Az évekkel ezelőtt készült fogpótlása alatt diagnosztizálható az antro-oralis sipoly.





A megfelelően megválasztott 3 dimenziós képen kitűnően rajzolódik a radix.



A sipoly szájüregi nyílása a hidtest alatt, élve a szoftver nyújtotta „endoszkóp” menüvel.